

DOI: [10.52428/20756208.v20i48.1275](https://doi.org/10.52428/20756208.v20i48.1275)

# Situación morfométrica de la lingula en mandíbulas adultas secas bolivianas

## Morphometric analysis of the lingula in dry adult bolivian mandibles

 Christian Rubén Cusi-Fernández<sup>1</sup>  Lizette Tiñini-Gutierrez<sup>2</sup>  Milton Portugal-Alvestegui<sup>3</sup>  
 Marcelino Mendoza-Coronel<sup>4</sup>  Heber Gonzalo Quelca-Choque<sup>5</sup>

### Filiación y grado académico

<sup>1</sup>Cirujano dentista. Facultad de odontología. Universidade Federal do Pará. La Paz, Bolivia. [cusifernandezchristian@gmail.com](mailto:cusifernandezchristian@gmail.com)

<sup>2</sup>Cirujano dentista. Facultad de odontología. Universidad Mayor de San Andrés. La Paz, Bolivia. [lizette.tinini@gmail.com](mailto:lizette.tinini@gmail.com)

<sup>3</sup>Magister scientiarum en psicopedagogía y educación superior. Facultad de odontología. Universidad Mayor de San Andrés. La Paz, Bolivia. [milton.alvestegui@gmail.com](mailto:milton.alvestegui@gmail.com)

<sup>4</sup>Departamento de ciencias morfológicas. Universidad Mayor de San Andrés. La Paz, Bolivia. [marcelinomartinmendozacoronel@gmail.com](mailto:marcelinomartinmendozacoronel@gmail.com)

<sup>5</sup>Magister scientiarum en psicopedagogía y educación superior. Especialista en cirugía bucomaxilofacial. Universidad de los Andes. La Paz, Bolivia. [hebergonzalo@gmail.com](mailto:hebergonzalo@gmail.com)

### Fuentes de financiamiento

La investigación fue realizada con recursos propios

### Conflictos de interés

Los autores declaran no tener conflicto de interés y se responsabilizan de contenido vertido.

Recibido: 03/02/2025

Revisado: 23/04/2025

Aceptado: 28/05/2025

Publicado: 27/06/2025

### Citar como

Cusi Fernandez, C. R., Tiñini-Gutierrez, L., Portugal-Alvestegui, M., Mendoza-Coronel, M., & Quelca-Choque, H. G. La Situación morfométrica de la lingula en mandíbulas adultas secas bolivianas. *Revista De Investigación E Información En Salud*, 158–167. <https://doi.org/10.52428/20756208.v20i48.1275>

### Correspondencia

Christian Rubén Cusi Fernández  
[cusifernandezchristian@gmail.com](mailto:cusifernandezchristian@gmail.com)  
Telf. y celular: +591 76728012

### RESUMEN:

**Objetivo:** Determinar las características morfométricas de la lingula mandibular en mandíbulas secas adultas bolivianas y su relación con la dentición. **Material y métodos:** Estudio descriptivo transversal que analizó 196 mandíbulas secas (392 hemimandíbulas) divididas en tres grupos: dentadas bilaterales, desdentadas bilaterales y desdentadas unilaterales. Se midieron las distancias de la lingula a los bordes anterior, posterior, superior e inferior de la rama mandibular, y su altura respecto al plano oclusal, utilizando un calibrador digital (precisión: 0,01 mm). **Resultados:** En mandíbulas dentadas bilaterales, la lingula se ubicó a  $16,3 \pm 2,5$  mm (borde anterior) y  $20,7 \pm 2,7$  mm (borde superior). En desdentadas bilaterales, estas distancias fueron menores ( $14,8 \pm 2,6$  mm y  $19,7 \pm 2,6$  mm, respectivamente). La altura de la lingula varió significativamente:  $-2,2$  mm bajo el plano oclusal en dentadas vs.  $+9,5$  mm en desdentadas ( $p < 0,05$ ). **Discusión:** La posición de la lingula difiere según el estado dentario, lo que sugiere ajustar las técnicas anestésicas y quirúrgicas. Estos hallazgos proporcionan bases anatómicas para reducir fracasos en bloqueos del nervio alveolar inferior.

**Palabras clave:** Anatomía, mandíbula, anestesia local, mandíbula edéntula, cirugía Maxilofacial.

### ABSTRACT

**Objective:** To determine the morphometric characteristics of the mandibular lingula in dry adult Bolivian mandibles and its relationship with dentition. **Materials and Methods:** A descriptive cross-sectional study was conducted on 196 dry mandibles (392 hemimandibles), classified into three groups: bilaterally dentate, bilaterally edentulous, and unilaterally edentulous. Distances from the lingula to the anterior, posterior, superior, and inferior borders of the mandibular ramus, as well as its height in relation to the occlusal plane, were measured using a digital caliper (accuracy: 0,01 mm). **Results:** In bilaterally dentate mandibles, the lingula was located  $16,3 \pm 2,5$  mm from the anterior border and  $20,7 \pm 2,7$  mm from the superior border. In bilaterally edentulous mandibles, these distances were smaller ( $14,8 \pm 2,6$  mm and  $19,7 \pm 2,6$  mm, respectively). The height of the lingula varied significantly:  $-2,2$  mm below the occlusal plane in dentate mandibles versus  $+9,5$  mm above the plane in edentulous ones ( $p < 0,05$ ). **Discussion:** The position of the lingula varies according to dental status, suggesting that anesthetic and surgical techniques should be adjusted accordingly. These findings provide anatomical foundations to reduce failures in inferior alveolar nerve blocks.

**Keywords:** Anatomy; local anesthesia; mandible; maxillofacial surgery; tooth loss.

## INTRODUCCIÓN

La práctica odontológica, una disciplina fundamental dentro del ámbito de la salud, exige un profundo conocimiento de las estructuras anatómicas para el éxito de los procedimientos terapéuticos. En este contexto, la llingula mandibular, descrita por Johannes-Baptist Spix en 1815 <sup>(1)</sup>, adquiere relevancia por su ubicación estratégica en la cara medial de la rama ascendente de la mandíbula y su vinculación con el ligamento esfenomandibular <sup>(2)</sup>. Su importancia se intensifica en procedimientos específicos como el bloqueo del nervio dentario inferior y la osteotomía bilateral sagital en cirugías ortognáticas <sup>(3)</sup>.

Estudios previos han caracterizado la posición de la llingula en diversas poblaciones. Por ejemplo, Monnazzi et al <sup>(5)</sup> reportaron una distancia promedio de 16,5 mm al borde anterior de la rama mandibular en brasileños, mientras que Woo et al. <sup>(18)</sup> documentaron 18,6 mm en coreanos. En Sudáfrica, Nkabinde et al. <sup>(6)</sup> identificaron diferencias significativas asociadas al edentulismo. Sin embargo, existe una carencia de datos morfométricos específicos sobre esta estructura en poblaciones bolivianas, especialmente en relación con el estado dentario.

La aplicación precisa de técnicas anestésicas, como se ha descrito en la literatura, requiere el reconocimiento de diversas estructuras anatómicas, entre las que se encuentran el borde anterior de la rama ascendente con sus labios medial y lateral, el borde anterior del músculo masetero, el ligamento pterigomaxilar y el plano oclusal <sup>(4)</sup>. Estas referencias pueden variar entre individuos, lo cual impacta directamente en el éxito de técnicas como el bloqueo del nervio alveolar inferior, cuyas tasas de fracaso oscilan entre el 20% al 25% <sup>(5)</sup>. Tomando en cuenta que la literatura existente es netamente extranjera.

Además de sus implicancias clínicas, el conocimiento detallado de la llingula mandibular puede contribuir significativamente a la formación de estudiantes y profesionales recién egresados, mejorando su confianza y desempeño clínico <sup>(6)</sup>.

Esta investigación busca determinar las características morfométricas de la llingula en mandíbulas secas bolivianas, analizando su posición según tres condiciones: dentición bilateral,

edentulismo total bilateral y edentulismo unilateral. Se midieron las distancias desde la llingula a los bordes de la rama mandibular y su altura en relación con el plano oclusal.

## MATERIAL Y MÉTODOS

Este estudio es de enfoque cuantitativo, con alcance descriptivo transversal, ya que los datos morfométricos se recolectaron en un único momento temporal. La muestra incluyó 196 mandíbulas secas (392 hemimandíbulas), obtenidas retrospectivamente de los archivos del anfiteatro de anatomía de la Universidad Mayor de San Andrés (La Paz, Bolivia).

Las mandíbulas incluidas en el estudio cumplieron con los siguientes criterios: piezas óseas adultas humanas, mandíbulas completas con ambas ramas ascendentes libres de fracturas o alteraciones anatómicas significativas. Se excluyeron aquellas mandíbulas que presentaban fracturas o alteraciones anatómicas que impedían la medición precisa de las variables, así como aquellas con ausencia de uno o más puntos de referencia anatómicos requeridos y piezas óseas pediátricas.

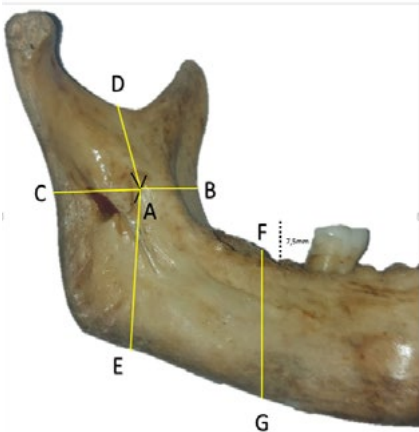
En los instrumentos de medición se utilizó un calibrador digital vernier marca Entatall <sup>®</sup> (precisión de 0,01 mm), para medir distancias, hojas de registro diseñadas específicamente para el estudio, lápiz carboncillo para marcar puntos de referencia y una cámara fotográfica digital para documentar el proceso de medición.

En el análisis morfométrico, después de identificar la llingula mandibular y marcar su centro con el lápiz, procedimos a medir la distancia entre la llingula (A) y puntos de referencia anatómicos establecidos: el borde medio anterior (B), posterior (C), superior (D) e inferior (E) de la rama mandibular. También se midió la distancia desde el borde inferior del cuerpo mandibular (entre el segundo y tercer molar), (G) hasta el plano oclusal (F). (Figura 1). Finalmente se restó la diferencia entre las medidas AE y FG. Esto con el fin de determinar la altura de la llingula en relación al plano oclusal.

En el caso de mandíbulas secas parcialmente dentadas con ausencia del segundo molar en la región posterior, pero con presencia de reborde alveolar

intacto, se aumentó de manera estandarizada una altura de 7,5 mm al reborde alveolar. Esto se realizó con el propósito de simular la altura del segundo

molar y minimizar la variabilidad en nuestros resultados <sup>(11)</sup>.



**Figura 1.** A: Língua mandibular; B: borde anterior; C: borde posterior; D: borde superior; E: borde inferior; F: Reborde alveolar (2do y 3er molar); G: borde inferior del cuerpo mandibular.

En los análisis de los datos se usó estadística descriptiva como: medias y desviación estándar. Se buscó el valor mínimo y el valor máximo en cada grupo analizado. También se realizó análisis de frecuencias para identificar patrones en la presencia y ubicación de la língua. Para tal fin, se usó el paquete estadístico SPSS versión 23 y software Excel versión 2016.

RESULTADOS

Se obtuvo la información de un conjunto de 196 mandíbulas secas, de 392 hemimandíbulas (hm), se constató que del total, 122 mandíbulas (62,2%) presentaron molares bilateralmente, mientras que 52 mandíbulas (26,5%) evidenciaron desdentación total bilateral, finalmente, se identificaron 22 mandíbulas (11,2%) con desdentación unilateral derecha e izquierda (Tabla 1).

**Tabla 1.** Distribución porcentual del conjunto total de mandíbulas estudiadas

Clasificación por grupos de las mandíbulas para el estudio	Porcentaje	Frecuencia
Mandíbula dentado bilateral	62,2%	122 (244 hemimandíbulas)
Mandíbula desdentado total bilateral	26,5%	52 (104 hemimandíbulas)
Mandíbula desdentada parcial unilateral (derecho o izquierdo)	11,2%	22 (44 hemimandíbulas)
Total	100,0%	196 (392 hemimandíbulas)

Las mediciones desde la l ngula hacia los bordes de la rama ascendente mandibular en relaci n al grupo de mand bulas secas dentadas bilaterales, fueron las siguientes:

**Borde Anterior:** La distancia desde la l ngula hacia el borde anterior variaron entre un m nimo de 10 mm y un m ximo de 26 mm, con un promedio de 16,3 mm y una desviaci n est ndar de 2,5 mm.

**Borde Posterior:** La distancia desde la l ngula al borde posterior oscilaron entre 12 mm (m nimo) y

29 mm (m ximo), con un promedio de 16,4 mm y una desviaci n est ndar de 2,4 mm.

**Borde Superior:** En cuanto al borde superior, se encontraron mediciones que iban desde 13 mm (m nimo) hasta 29 mm (m ximo), con un promedio de 20,7 mm y una desviaci n est ndar de 2,7 mm.

**Borde Inferior:** La distancia hacia la l ngula desde el borde inferior variaron entre 20 mm (m nimo) y 44 mm (m ximo), con un promedio de 30,6 mm y una desviaci n est ndar de 3,6 mm. (Tabla 2).

**Tabla 2.** Resultados obtenidos en mand bulas secas dentadas bilaterales

Distancia de l�ngula a:	Valor m�nimo	Valor m�ximo	Promedio	Desviaci�n est�ndar
Borde anterior	10 mm	26 mm	16,3 mm	2,5 mm
Borde posterior	12 mm	29 mm	16,4 mm	2,4 mm
Borde superior	13 mm	29 mm	20,7 mm	2,7 mm
Borde inferior	20 mm	44 mm	30,6 mm	3,6 mm

En el grupo de mand bulas secas desdentadas bilaterales, se llevaron a cabo mediciones de las distancias de l ngula en las mismas categor as:

**Borde Anterior:** La distancia de la l ngula hacia el borde anterior oscilaron entre 9 mm (m nimo) y 20 mm (m ximo), con un promedio de 14,8 mm y una desviaci n est ndar de 2,6 mm.

**Borde Posterior:** Las mediciones de la distancia desde el borde posterior hasta la l ngula exhibieron variaciones en un rango comprendido entre 12 mm (valor m nimo) y 26 mm (valor m ximo), presentando un promedio de 15,6 mm y una

desviaci n est ndar de 2,4 mm.

**Borde Superior:** En relaci n con el margen superior, se registraron mediciones que oscilaron entre 13 mm (valor m nimo) y 26 mm (valor m ximo), evidenciando un promedio de 19,7 mm y una desviaci n est ndar de 2,6 mm.

**Borde Inferior:** Las mediciones de la distancia desde el borde inferior hasta la l ngula variaron entre 24 mm (valor m nimo) y 41 mm (valor m ximo), presentando un promedio de 30 mm y una desviaci n est ndar de 3,7 mm. (Tabl 3).

**Tabla 3.** Medidas obtenidas en mandíbulas secas desdentadas bilaterales

<b>Distancia de lingula a:</b>	<b>Mínimo</b>	<b>Máximo</b>	<b>Promedio</b>	<b>Desviación estándar</b>
Borde anterior	9 mm	20 mm	14,8 mm	2,6 mm
Borde posterior	12 mm	26 mm	15,6 mm	2,4 mm
Borde superior	13 mm	26 mm	19,7 mm	2,6 mm
Borde inferior	24 mm	41 mm	30 mm	3,7 mm

En cuanto a la altura de la lingula mandibular en relación al plano oclusal se encontraron los siguientes resultados:

En las mandíbulas con presencia dental bilateral, se encontró que la lingula se sitúa aproximadamente -2,2 mm por debajo del plano oclusal. En cambio, en mandíbulas desdentadas bilateralmente, se

evidenció que la lingula se ubicó a una distancia de 9,5 mm por encima del plano oclusal.

Asimismo, se observó una disparidad en la ubicación de la lingula en mandíbulas desdentadas parcialmente unilateral (derecho o izquierdo). La lingula se encontraba a 0,8 mm por encima del plano oclusal (Tabla 4, Tabla 5).

**Tabla 4.** Situación de la lingula mandibular en relación al plano oclusal

	<b>Mandíbulas desdentadas bilaterales</b>	<b>Mandíbulas dentadas bilaterales (+7.5mm)</b>	<b>Mandíbula desdentada parcial unilateral (derecho o izquierdo) (+7.5mm)</b>
Altura de la lingula desde el borde inferior de la rama	30.0 mm	30,7 mm	32,3 mm
Altura del plano oclusal desde el borde inferior del cuerpo mandibular	20,5 mm	32,9 mm	31,5 mm
Diferencia de ambas medidas	9,5 mm	-2,2 mm	0,8 mm

(+7,5 mm = correspondiente a la altura cérvico-oclusal promedio del segundo molar)

**Tabla 5.** Comparación de varios estudios sobre altura y distancia de la Lengua Mandibular en mm

Autor	Muestra o tamaño	Población	Borde anterior de la rama ascendente a llingua	Borde posterior de la rama ascendente a llingua	Borde superior de la rama ascendente a llingua	Borde inferior de la rama ascendente a llingua
Monnazzi et al. <sup>(5)</sup>	44	no declarados	16.5	14.63	16.38	27.09
Kim et al. <sup>(14)</sup>	242	Coreanos	17.4	no declarados	15.1	/
Sekerci and Sisman <sup>(15)</sup>	412	Turcos	16.7*	13*	15.3*	33,44
Jansisyano nt et al. <sup>(16)</sup>	92	Tailandeses	20.6*	18*	16.6*	no declarados
Samanta and Kharb <sup>(17)</sup>	60	Norte de India	20	15	15.4	no declarados
Woo et al. <sup>(18)</sup>	65	Coreanos	18.6	16.1	19.82	no declarados
Senel et al. <sup>(19)</sup>	63	EE.UU	18.50 $\pm$ 2.3	16.90 $\pm$ 3.5	18.10 $\pm$ 3.6	no declarados
Sophia et al. <sup>(20)</sup>	50	no declarados	17.11 $\pm$ 2.35	14.86 $\pm$ 2.54	18.71 $\pm$ 3.18	no declarados
Sriman et al. <sup>(21)</sup>	36	no declarados	18.21 $\pm$ 1.50	16.33 $\pm$ 1.21	18.17 $\pm$ 1.51	no declarados
Sethabile Nkabinde et al. <sup>(22)</sup>	45	Sud-africana	20.05 $\pm$ 3.25	16.58 $\pm$ 2.26	15.81 $\pm$ 2.15	no declarados
Presente estudio	196	Bolivianos	16,3	16,4	20,7	30,6

Media: (\*); estudios realizados mediante cone beam computed tomography (CBCT) :(+).

## DISCUSIÓN

La lengua mandibular es un punto de referencia anatómico crítico en la práctica odontológica, especialmente en procedimientos como el bloqueo del nervio dentario inferior y la cirugía ortognática <sup>(12)</sup>. Ubicado en el centro de la superficie medial de la rama de la mandibular, por encima y por delante del agujero mandibular, la lengua mandibular no difiere en tamaño significativo y su ubicación al comparar sus características en los lados izquierdos y derecho de la mandíbula <sup>(1) (2) (3) (4) (5) (6)</sup>. Nuestro estudio abordó esta cuestión, considerando tanto la

dentición como la desdentación en las mandíbulas secas.

Nuestros resultados destacan la variabilidad significativa en la ubicación de la lengua mandibular en pacientes con diferentes condiciones dentales. Esto está en concordancia con la literatura existente que señala que las referencias anatómicas, como el borde anterior de la rama ascendente, pueden variar considerablemente de un paciente a otro. (Tabla 5). Estas diferencias anatómicas pueden influir en la efectividad de las técnicas de anestesia en el bloqueo del nervio dentario inferior, con tasas de fracaso que oscilan entre el 20% y el 25% <sup>(13)</sup>.

En nuestro estudio, la llingula en mandíbulas dentadas estaba situada a una distancia de 16,3 mm desde el borde anterior de la rama mandibular, lo que correlaciona con el estudio de Monnazzi et al. <sup>(5)</sup>. La distancia media de la llingula al borde posterior de la rama de la mandíbula fue de 16,4 mm en nuestro estudio, coincidiendo con estudios similares realizados por Woo et al. <sup>(18)</sup> Srimani et al. <sup>(21)</sup> y Sethabile Nkabinde et al. <sup>(22)</sup>, (Sud-africana) La llingula estaba ubicada a una distancia media de 20,7 mm del borde superior de la rama mandibular lo cual se acercó al estudio de Woo et al. <sup>(18)</sup> (coreanos).

En las mandíbulas con pérdida total de dientes (mandíbulas desdentadas), la llingula se encontraba, en promedio, a unos 14,8 mm desde el borde anterior de la rama mandibular. Respecto al borde posterior de la misma, la distancia media hasta la llingula era de 15,6 mm. La llingula estaba, en promedio, a unos 19,7 mm del borde superior de la rama mandibular. Por último, en relación con el borde inferior de la rama mandibular, la llingula se ubicaba, en promedio, a unos 30 mm de distancia.

Revelamos una variación significativa en la posición de la llingula mandibular con respecto al plano oclusal. En mandíbulas con dentición bilateral, la llingula se encuentra en promedio 2,2 mm por debajo del plano oclusal, mientras que, en mandíbulas desdentadas bilateralmente, se sitúa a una distancia notable de 9,5 mm por encima del mismo. Además, se observó una discrepancia en mandíbulas desdentadas parcialmente unilaterales, donde la llingula se encontraba en promedio 0,8 mm por encima del plano oclusal. Estos hallazgos subrayan la importancia de considerar la situación dentaria al evaluar la posición de la llingula mandibular en el contexto clínico y quirúrgico.

Nuestros hallazgos apuntan a la importancia sustancial de un conocimiento detallado de la situación anatómica de la llingula mandibular en la práctica odontológica. Al comprender la variabilidad en su ubicación, los profesionales tienen la oportunidad de mejorar la precisión de las técnicas de anestesia. Este mejoramiento puede resultar en una reducción significativa de la necesidad de reanestesias, las cuales no sólo son incómodas para los pacientes, sino que también pueden minar la confianza en el equipo odontológico. La enseñanza y el reconocimiento de la llingula mandibular pueden beneficiar tanto a estudiantes como a profesionales

de la odontología al proporcionarles un enfoque más sistemático.

Es importante tener en cuenta que este estudio se basó en mandíbulas secas y, por lo tanto, no refleja la variabilidad en vivo de la ubicación de la llingula. Además, la muestra se limitó a un entorno geográfico específico, lo que puede influir en la representatividad de los resultados. Reconocemos la existencia de tecnologías más nuevas disponibles para proporcionar mediciones cuantitativas para análisis como la tomografía cone beam. Sin embargo, estos no fueron utilizados en este estudio.

A partir de los hallazgos y limitaciones del presente estudio, se recomienda realizar investigaciones longitudinales que utilicen técnicas de imagen tridimensional, como la tomografía computarizada de haz cónico (CBCT), para evaluar de forma in vivo la posición de la llingula mandibular, particularmente en pacientes con pérdida dental progresiva. Esta metodología permitiría correlacionar la reabsorción ósea con el desplazamiento anatómico de la llingula, como fue propuesto por Sekerci y Sisman (2014) <sup>(15)</sup>. Asimismo, sería valioso ampliar el análisis a otras regiones de Bolivia y comparar los resultados con estudios de países vecinos como Perú, Chile y Argentina, con el fin de determinar si las variaciones observadas son específicas de la población boliviana o si reflejan patrones morfológicos regionales más amplios, como lo plantea Matveeva et al. (2018) <sup>(9)</sup>. Además, la incorporación de inteligencia artificial mediante algoritmos de segmentación automática aplicados a imágenes CBCT podría mejorar significativamente la precisión de las mediciones en estudios de gran escala, tal como se ha explorado en investigaciones previas como la de Senel et al. (2020) <sup>(19)</sup>.

Este estudio permitió determinar las características morfométricas de la llingula mandibular en mandíbulas secas bolivianas, evidenciando que su posición varía significativamente según el estado dentario. Se observó que las distancias de la llingula a los bordes de la rama mandibular tienden a ser menores en mandíbulas desdentadas, hallazgo que coincide parcialmente con lo reportado en población sudafricana <sup>(22)</sup>, lo que refuerza la necesidad de ajustar técnicas clínicas según el estado dentario del paciente. Asimismo, la altura de la llingula mostró una diferencia notable en relación con el plano oclusal: se ubicó por debajo del plano en



mandíbulas dentadas y por encima en desdentadas, corroborando la hipótesis de que la pérdida dentaria impacta en la migración anatómica de estructuras claves <sup>(9) (15)</sup>.

Al comparar estos resultados con otros estudios de referencia <sup>(5) (15) (18)</sup>, se evidencia que, aunque existen variaciones poblacionales, los patrones de desplazamiento vertical y horizontal de la llingua son consistentes, lo que brinda respaldo a las

recomendaciones clínicas derivadas. Por tanto, se concluye que el conocimiento detallado de estas variaciones puede mejorar la eficacia de bloqueos anestésicos y procedimientos quirúrgicos en la práctica odontológica, y representa una contribución valiosa a la enseñanza de la anatomía aplicada en contextos locales. Se recomienda que futuros estudios incorporen técnicas de imagen in vivo para validar y ampliar estos hallazgos

## REFERENCIAS BIBLIOGRÁFICAS

1. Fernandes ACS, Loureiro RP, Oliveira L, Moraes M. Mandibular foramen location and lingula height in dentate dry mandibles, and its relationship with cephalic index. *Int J Morphol.* [Internet] 2015 ;33(3) :1038–1044. [consultado el 23 de marzo de 2025] Disponible en: <https://doi.org/10.4067/S0717-95022015000300037>
2. Rouvière H, Delmas A. Anatomía humana: descriptiva, topográfica y funcional. 11ª ed. Barcelona: Elsevier Masson; 2005.
3. Alves N, Deana NF. Morphological study of the lingula in adult human mandibles of Brazilian individuals and clinical implications. *Biomed Res Int.* [Internet] 2015; 2015:873751. [consultado el 23 de marzo de 2025]. Disponible en: <https://doi.org/10.1155/2015/873751>
4. Park JH, Jung HD, Kim HJ, Jung YS. Anatomical study of the location of the antilingula, lingula, and mandibular foramen for vertical ramus osteotomy. *Maxillofac Plast Reconstr Surg.* [Internet] 2018;40(1):15. [consultado el 23 de marzo de 2025]. Disponible en: <https://doi.org/10.1186/s40902-018-0155-3>
5. Monnazzi MS, Passeri LA, Gabrielli MFR, Bolini PDA, Carvalho WR, Machado HC. Anatomic study of the mandibular foramen, lingula and antilingula in dry mandibles. *Int J Oral Maxillofac Surg.* [Internet] 2012;41(1):74–78. [consultado el 23 de noviembre de 2024]. Disponible en: <https://doi.org/10.1016/j.ijom.2011.08.009>
6. Valenzuela-Ramos MR, Chenet Zuta M, Canales-Sermeño GU, Chacaltana-Limaco RD, Hernández Huaripaucar EM, Solano García CG. Impacto de la enseñanza-aprendizaje virtual en anatomía humana y dental durante el confinamiento por la COVID-19: una revisión sistemática. *Av Odontoestomatol.* [Internet] 2023;39(5):249–259. [consultado el 23 de noviembre de 2024]. Disponible en: [https://scielo.isciii.es/scielo.php?pid=S0213-12852023000500007&script=sci\\_arttext](https://scielo.isciii.es/scielo.php?pid=S0213-12852023000500007&script=sci_arttext)
7. Kaur R, Singla RK, Sharma R, Singla S. Localization of mandibular foramen - a comparison between dry bones and orthopantomogram. *J Med Life.* [Internet] 2022;15(5):669–674. [consultado el 23 de noviembre de 2024]. Disponible en: <https://doi.org/10.25122/jml-2022-0007>
8. Thangavelu K, Kannan R, Kumar NS, Rethish E, Sabitha S, Sayeeganesh N. Significance of localization of mandibular foramen in an inferior alveolar nerve block. *J Nat Sci Biol Med.* [Internet] 2012 ;3(2) :156–160. [consultado el 23 de noviembre de 2024]. Disponible en: <https://doi.org/10.4103/0976-9668.101896>



9. Matveeva N, Popovska L, Evrosimovska B, Chadikovska E, Nikolovska J. Morphological alterations in the position of the mandibular foramen in dentate and edentate mandibles. *Anat Sci Int*. [Internet] 2018 ;93(3) :340–350. [consultado el 23 de noviembre de 2024]. Disponible en: <https://doi.org/10.1007/s12565-017-0423-9>
10. García-Porrero Pérez JA, Hurlé González JM. Neuroanatomía humana. Madrid: Médica Panamericana; 2015.
11. Nelson SJ. Wheeler. Anatomía, fisiología y oclusión dental. 10ª ed. Elsevier; 2015.
12. Choi DY, Hur MS. Anatomical review of the mandibular lingula for inferior alveolar nerve block. *Folia Morphol*. [Internet] 2021;80(4):786–791. [consultado el 23 de noviembre de 2024]. Disponible en: <https://doi.org/10.5603/FM.a2020.0135>
13. Kuppili VRP. Mandibular lingula as an anatomical reference point for inferior alveolar nerve block. *J Clin Diagn Res*. [Internet] 2019;13(3):39–42. [consultado el 23 de noviembre de 2024]. Disponible en: <https://doi.org/10.9790/0853-1803143942>
14. Kim HJ, Lee HY, Chung IH, Cha IH, Yi CK. Mandibular anatomy related to sagittal split ramus osteotomy in Koreans. *Yonsei Med J*. [Internet] 1997;38(1):19–25. [consultado el 23 de noviembre de 2024]. Disponible en: <https://doi.org/10.3349/ymj.1997.38.1.19>
15. Sekerci AE, Sisman Y. Cone-beam computed tomography analysis of the shape, height, and location of the mandibular lingula. *Surg Radiol Anat*. [Internet] 2014 ;36(2) :155–162. [consultado el 23 de noviembre de 2024]. Disponible en: <https://doi.org/10.1007/s00276-013-1150-0>
16. Jansisyanont P, Apinhasmit W, Chompoonpong S. Shape, height, and location of the lingula for sagittal ramus osteotomy in Thais. *Clin Anat*. [Internet] 2009;22(7):787–793. [consultado el 23 de noviembre de 2024]. Disponible en: <https://doi.org/10.1002/ca.20849>
17. Samanta PP, Kharb P. Análisis morfológico de la lingula en mandíbulas humanas adultas secas de la población del norte de la India. *Rev Enferm Craneomaxilar*. [Internet] 2012 ;1(1) :7–11. [consultado el 23 de noviembre de 2024]. Disponible en: <https://doi.org/10.4103/2278-9588.102467>
18. Woo SS, Cho JY, Park WH, Yoo IH, Lee YS, Shim KS. A study of mandibular anatomy for orthognathic surgery in Koreans. *J Korean Assoc Oral Maxillofac Surg*. [Internet] 2002 ;28(2) :126–131. [consultado el 23 de noviembre de 2024]. Disponible en: <https://koreascience.kr/article/JAKO200203534128904.page>
19. Senel B, Ozkan A, Altug HA. Morphological evaluation of the mandibular lingula using cone-beam computed tomography. *Folia Morphol*. [Internet] 2015 ;74(4) :497–502. [consultado el 23 de noviembre de 2024]. Disponible en: <https://doi.org/10.5603/FM.2015.0114>
20. Mahima Sophia M, Anupriya A, Kalpana R. A Morphometric and Morphological Study of Mandibular Lingula and Its Clinical Significance. *Int J Med Res Rev* [Internet]. 2015 Mar 31 [consultado el 7 de marzo de 2025];3(2):141–8. Disponible en: <https://ijmrr.medresearch.in/index.php/ijmrr/article/view/201>

21. Sriman P, Goswani B, Mazumbar S. Morphologic and morphometric analysis of lingula in localizing mandibular foramen with its surgical importance. *Int J Anat Radiol Surg*. [Internet] 2017;6(4): A001–A006. [consultado el 7 de marzo de 2025]. Disponible en: <https://doi.org/10.7860/IJARS/2017/27600:2303>
22. Nkabinde S, De Gama BZ, Ishwarkumar-Govender S, Pillay P. Exploring the morphological and morphometric characteristics of the mandibular lingula in dry mandibles of South African population. *Transl Res Anat*. [Internet] 2024 ;100299. [consultado el 7 de marzo de 2025]. Disponible en: <https://doi.org/10.2399/ana.20.003>